



# Valeur de la TEP-FDG et de l'IRM cardiaque dans le diagnostic et le suivi thérapeutique de la sarcoïdose cardiaque

B. Sgard (1), S. Djelbani (1), J. Tordjmann (1), G. Pop (1), H. Nunes (2), D. Valeyre (2), M. Soussan (1)

Brian SGARD, 7<sup>ème</sup> semestre de Médecine nucléaire

(1) Service de Médecine Nucléaire (2) Service de Pneumologie

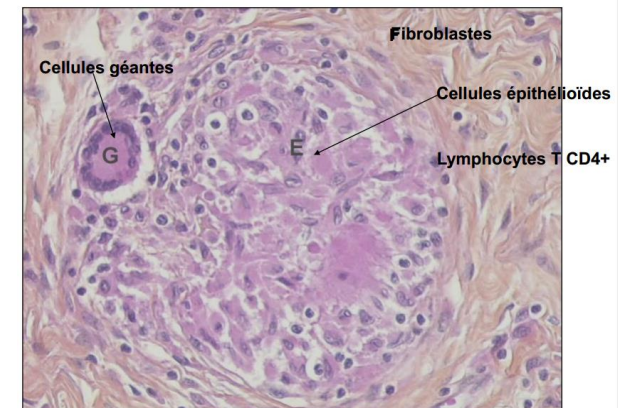
Université Paris 13, hôpital Avicenne, Bobigny 93000

*Directeur de thèse : Michaël Soussan*

Jeudi 18 Mai 2017

# Sarcoïdose

- **Granulomatose d'étiologie inconnue multi systémique (1):**
  - Pulmonaire (90%)
  - Extra-pulmonaire (50%)
- Diagnostic :
  - Conjonction signe **clinique et paraclinique**
  - **Granulome** épithélioïde et géantocellulaire sans nécrose caséuse
  - **Exclusion autres diagnostic**  
(Infectieux, toxique, inflammatoire)



# Sarcoïdose cardiaque

- **Incidence variable** (2) selon les études :
  - 5-10% sur critères cliniques
  - 25-30% sur critère histologique d'autopsie
- **Granulome inflammatoire** et/ou **lésion cicatricielle** :
  - Parois septales, antérolatérale et inférieure du VG.
- **Morbi-mortalité élevée** (3): (55% de survie à 5 ans (4))
  - BAV de haut grade et tachycardie ventriculaire.

2. Y. Matsui et al., *Annals of the New York Academy of Sciences* 278 (1976): 455–69.

3. Nunes H., Soussan M., *Cardiac sarcoisosis*, *Respir Crit Care Semin Med*, Aug 2010.

4. Yazaki et al, *Am J Cardiol* 2001

# Sarcoïdose cardiaque : *diagnostic*

- Difficile, basée sur des faisceaux d'arguments, repris par les critères **JMHW révisé de 2006** et ceux de **l'HRS de 2014 (5)** :

- *Clinique* : Faible sensibilité (5-10%)
- *Electrique et échographique* : Faible spécificité
- *Histologique* : Spécifique mais biopsie cardiaque invasive
- *Scintigraphie au MIBI +/- Persantine (6) et TEP FDG (7)*: Bonne sensibilité de l'inflammation mais **ne montre théoriquement pas les lésions purement fibreuse.**
- *IRM* : Bonne sensibilité mais distinction difficile entre fibrose et inflammation (8-9)

5. Valeyre D., *Sarcoidosis, Lancet Mar 2014*

6. Le Guludec C, *Chest 1994*

7. Okumura et al., *JNM 2004*

8. Patel *Circulation 2009, 81 patients*

9. Yousef, *JNM 2012 ; méta-analyse de 7 études avec 164 patients*

- **Peu d'études comparatives** sur la valeur combinée de l'IRM et de la TEP-FDG (10-14).

10. Hiroshi Ohira, *EJNM 2008 : 21 patients sans régime riche en lipide*

11. Tezuka et al, *Journal of Cardiac Failure, 2015*

12. Orii et al, *Heart Rhythm, 2015*

13. Ohira et al, *Eur J Nucl Med Mol Imaging, 2016*

14. Bravo et al, *International Journal of Cardiology, 2017*

# Objectif

Comparer la TEP FDG et l'IRM dans le diagnostic initial et le suivi thérapeutique de la Sarcoidose cardiaque (CS)

# Schéma de l'étude

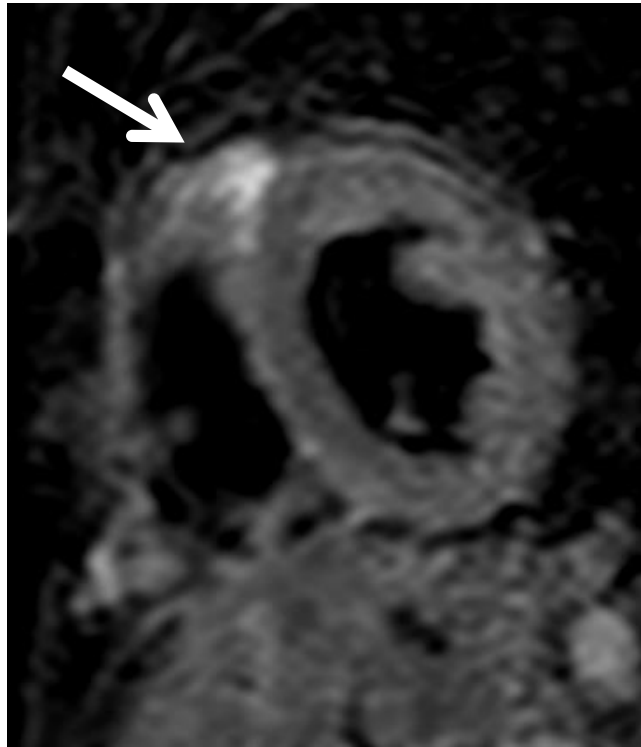
- **80 patients inclus** de mai 2009 à octobre 2014, de façon rétrospective et monocentrique :
  - 24% diagnostic initial et 66% en suivi
  - Délai moyen entre inclusion et diagnostic SC = 23 mois (0-244)
  - 58% sous traitement immunosuppresseur avant inclusion
- **Sarcoidose prouvée histologiquement**
- **Suspicion d'atteinte cardiaque :**
  - Clinique : Douleur thoracique, palpitation, malaise
  - ECG / Holter-ECG : BBD, BAV haut grade, trouble du rythme
  - Echographie : Baisse de la FeVG, dyskinésie, amincissement pariétal
- **IRM cardiaque et TEP FDG après régime HFLC (High Fat Low Carbo hydrate) (15) à moins de 2 mois d'intervalles.**

15. Soussan et al., JNC, 2013

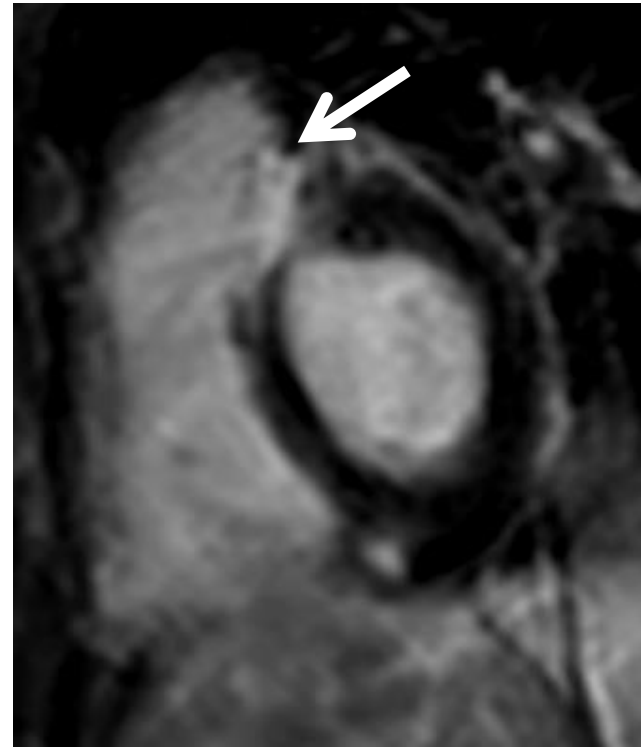- Exclusion des patients coronariens (risque de Faux Positif)

# Critères de positivité de l'IRM cardiaque


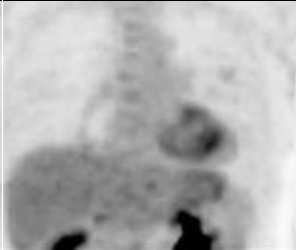
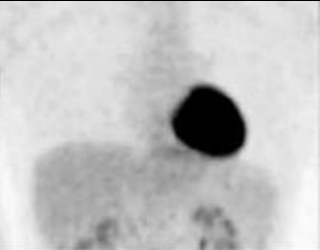
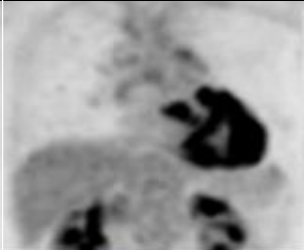
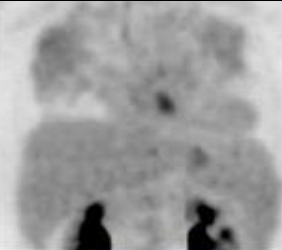
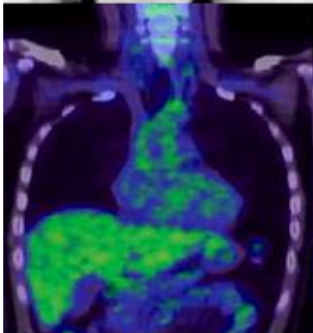
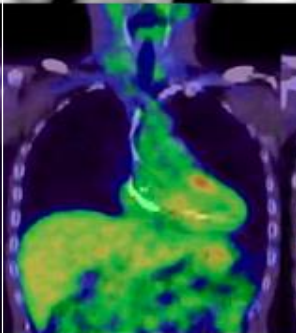
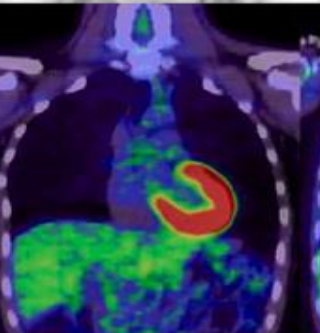
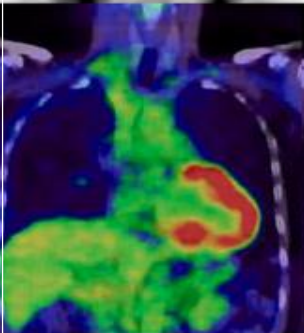
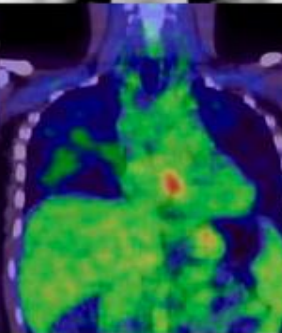
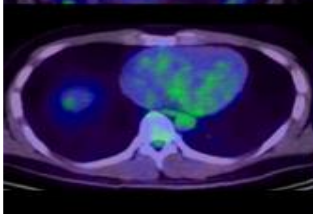
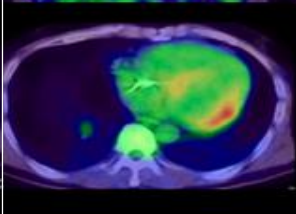
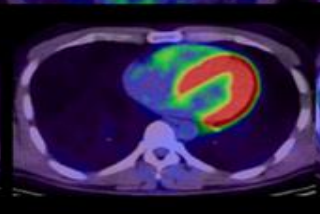
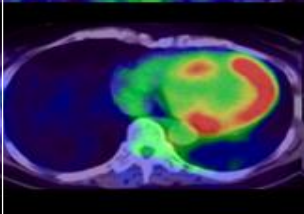
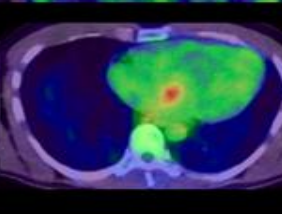
Hypersignal T2  
Sous-épiscardique



Rehaussement tardif  
Sous-épiscardique



# Critères de positivité de la TEP-FDG <sup>(16)</sup>

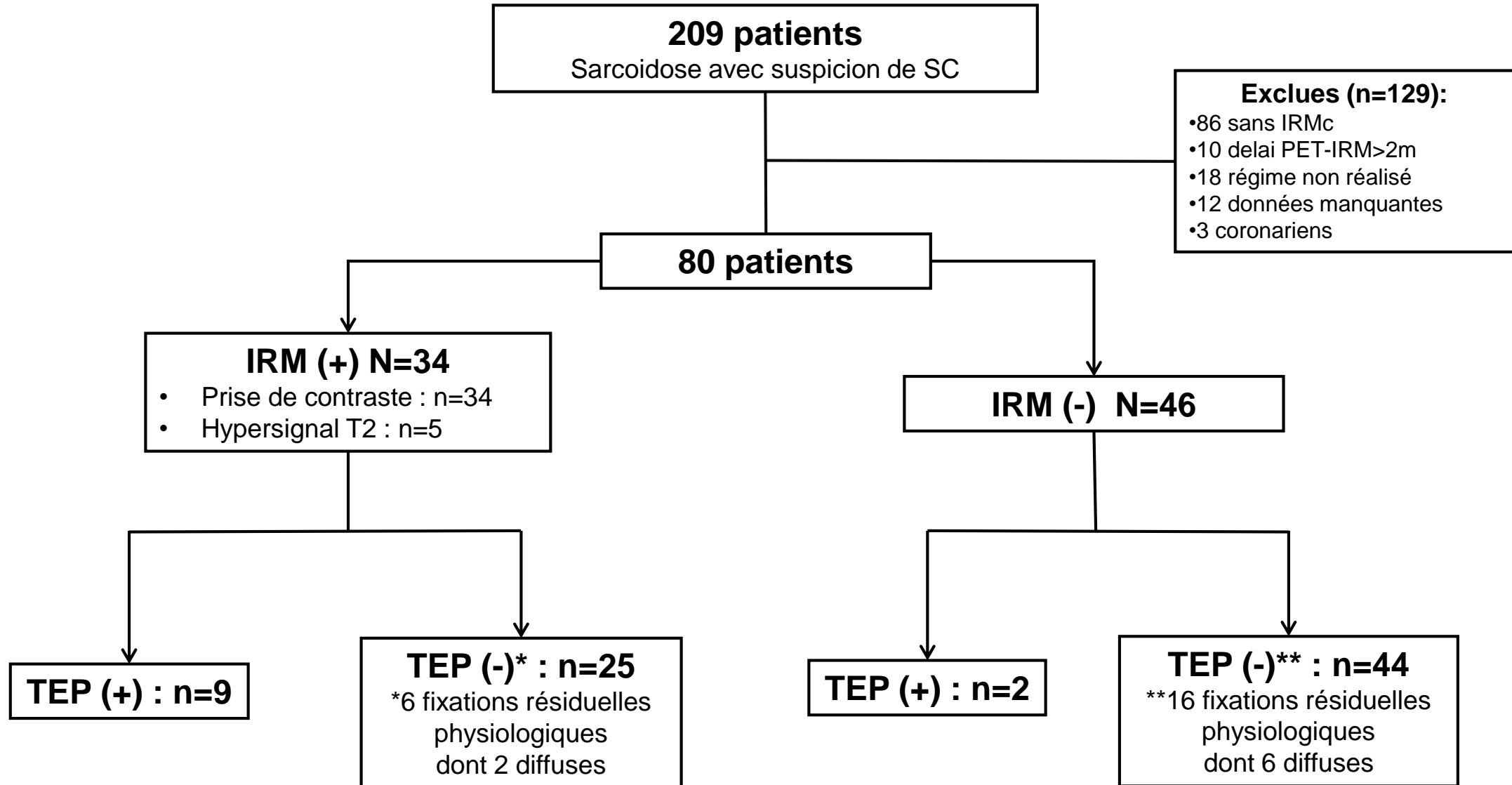
Absence de fixation	Basale Diffuse paroi latérale	Diffuse	Multifocale (Pas de SUVmax seuil)	Focale
				
				
				
	<b>Fixation résiduelle physiologique</b>		<b>Suspicion de Sarcoidose cardiaque active</b>	



# Critères de réponse clinique et d'imagerie sous traitement <sup>(17)</sup>

<ul style="list-style-type: none"> <li>• <math>\geq 1</math> critère de bonne réponse</li> <li>et</li> <li>• <math>\emptyset</math> de critère de non réponse</li> </ul>	
Répondeurs	Non répondeurs
<ul style="list-style-type: none"> <li>• <b>Regression des symptomes pulmonaires</b></li> <li>• <b>Regression des symptomes cardiaques</b></li> <li>• <b>Absence d'épisode de TV après 1 mois de corticothérapie</b></li> <li>• <b>Amélioration de la FeVG de plus de 10% chez les patients présentant une dysfonction ventriculaire gauche</b></li> <li>• <b>Diminution de l'ECA de plus de 20%</b></li> </ul>	<ul style="list-style-type: none"> <li>• <b>Persistence ou aggravation des symptomes pulmonaire</b></li> <li>• <b>Persistence ou aggravation des symptomes cardiaques</b></li> <li>• <b>Récidive d'épisode de TV malgré 1 mois de corticothérapie</b></li> <li>• <b>Absence d'amélioration de la FeVG</b></li> <li>• <b>Persistence d'une ECA élevée ou augmenté</b></li> </ul>
Répondeurs	Non répondeurs
<ul style="list-style-type: none"> <li>• <b>Regression et/ou disparition en taille et/ou en intensité des anomalies décrites sur l'imagerie (IRM et TEP au FDG)</b></li> </ul>	<ul style="list-style-type: none"> <li>• <b>Stabilité et/ou progression des anomalies décrites sur l'imagerie (IRM et TEP au FDG)</b></li> </ul>

# Résultats



# Fréquence augmentée d'anomalie clinique et paraclinique en cas de TEP positive

	<b>IRM+/TEP+ (n=9)</b>	<b>IRM+/TEP- (n=25)</b>	<b>IRM-/TEP- (n=44)</b>	<b>Total (n=80<sup>(1)</sup>)</b>
Symptômes cardiaques	<b>67% *</b>	<b>44%</b>	48%	39%
Anomalies ECG/Holter ECG	<b>100% **</b>	<b>56%</b>	<b>64%</b>	64%
ECA moyen	<b>104 (30-335)***</b>	<b>49 (10-220)</b>	56 (6-224)	61 (6-335)
Fixations extracardiaques	<b>67%****</b>	<b>32%</b>	64%	55%
Fixation résiduelle	-	24%	36%	27%
JMHW critères	67%	48%	9%	27%

<sup>(1)</sup> groupe IRM-/TEP+ : 2 patients

\*p=0.43 (+)PET/(+)MRI group vs (-)PET/(+)MRI group

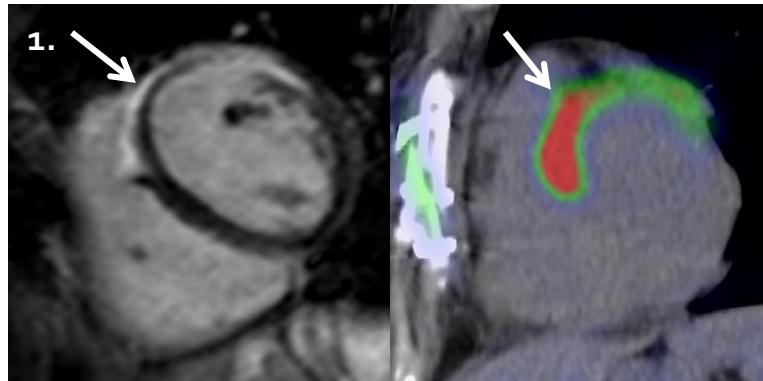
\*\*p=0.0026 positive PET vs negative PET

\*\*\*p=0.012 (+)PET/(+)MRI group vs (-)PET/(+)MRI group

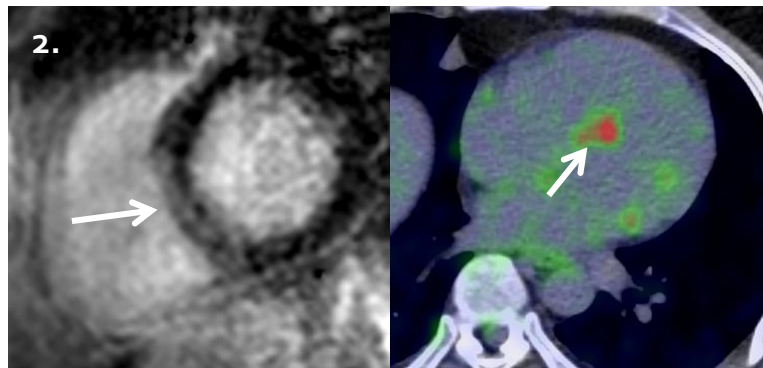
\*\*\*\*p=0.12 (+)PET/(+)MRI group vs (-)PET/(+)MRI group

# Bonne concordance spatiale des lésions en TEP et en IRM

- **Bonne concordance spatiale** des lésions lorsque la TEP et l'IRM étaient positives ( $k=0,79$ ; IC 95% (0,65-0,94)), basée sur une analyse par segment (*schéma 17 segments*)

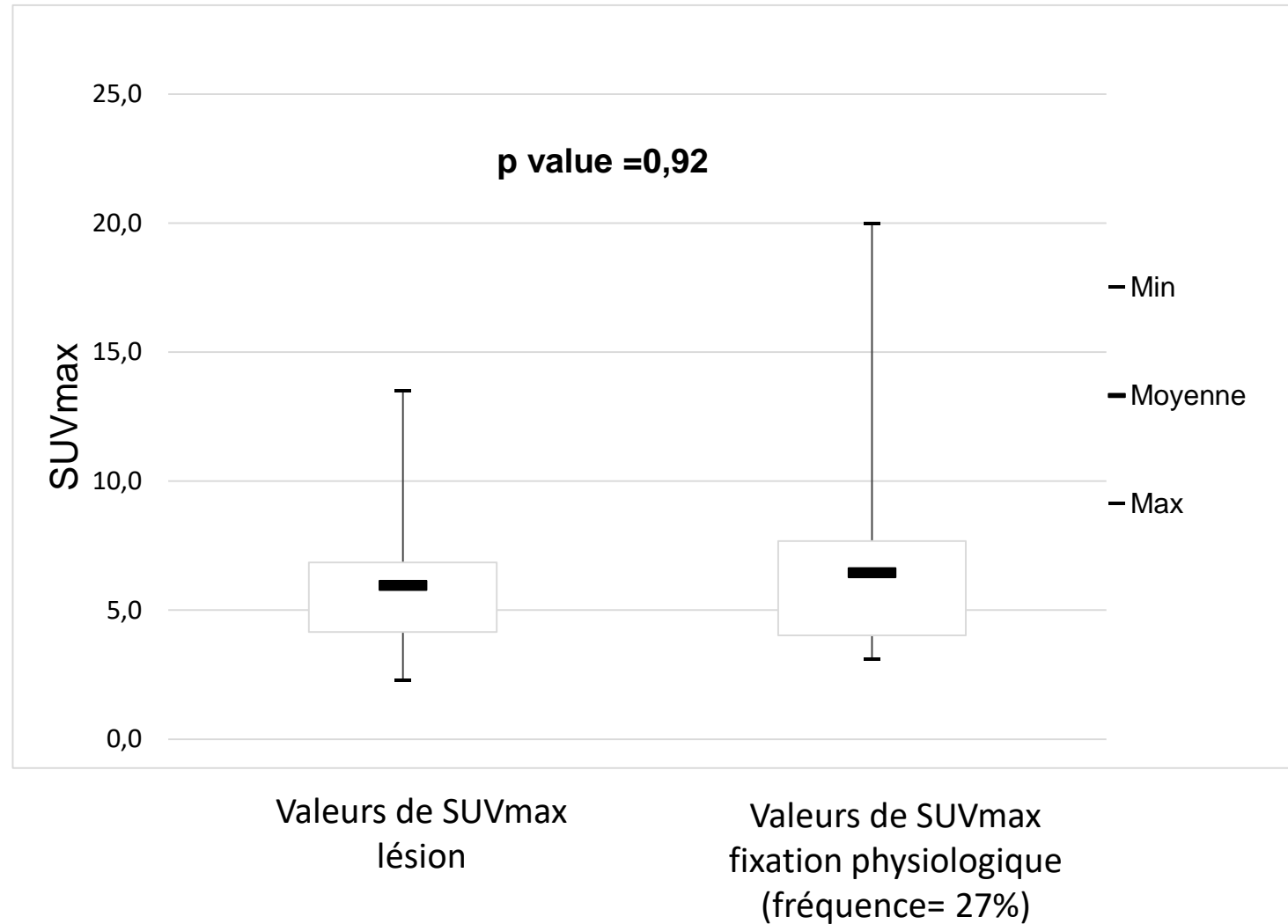


1. F. 38 ans, non traité, suspicion initiale de SC devant DT, ECA à 335, ECG et ETT normale :
  - Réhaussement tardif antéro septal avec fixation en TEP dans le même territoire (SUVmax 7) et fixation extra-cardiaque (hépatosplénique et ganglionnaire)



2. H. 39 ans, SC diagnostiqué il y a 3 ans, sous Corticoïde et Imurel, avec suspicion de rechute, ECA 30, ECG et ETT normale :
  - Réhaussement tardif septal avec fixation focale du FDG sur la TEP (SUVmax 4,4) sans fixation extra-cardiaque

# Pas de distinction entre fixations résiduelles et inflammation par SUVmax



# Meilleure réponse clinique / imagerie si TEP (+) en baseline (n=50)

Réponse clinique et de l'imagerie des patients suivi sous traitement immuno-suppresseur (n=50)

	Réponse clinique	Réponse Imagerie
<b>TEP positive</b> en baseline avec suivi, n (%) (n=10)	8 (80)*	7/7 (100)***
<b>TEP négative</b> en baseline avec suivi, n (%) (n=40)	19 (47)*	
<b>IRM positive</b> en baseline avec suivi, n (%) (n=27)	14 (52)**	7 (26)***
<b>IRM négative</b> en baseline avec suivi, n (%) (n=23)	13 (57)**	

- **Tendance à une meilleure réponse clinique chez le groupe TEP + vs TEP -**

\* $p=0,08$  TEP baseline positive vs TEP baseline negative

- **Pas de différence significative entre les groupes IRM + et IRM -**

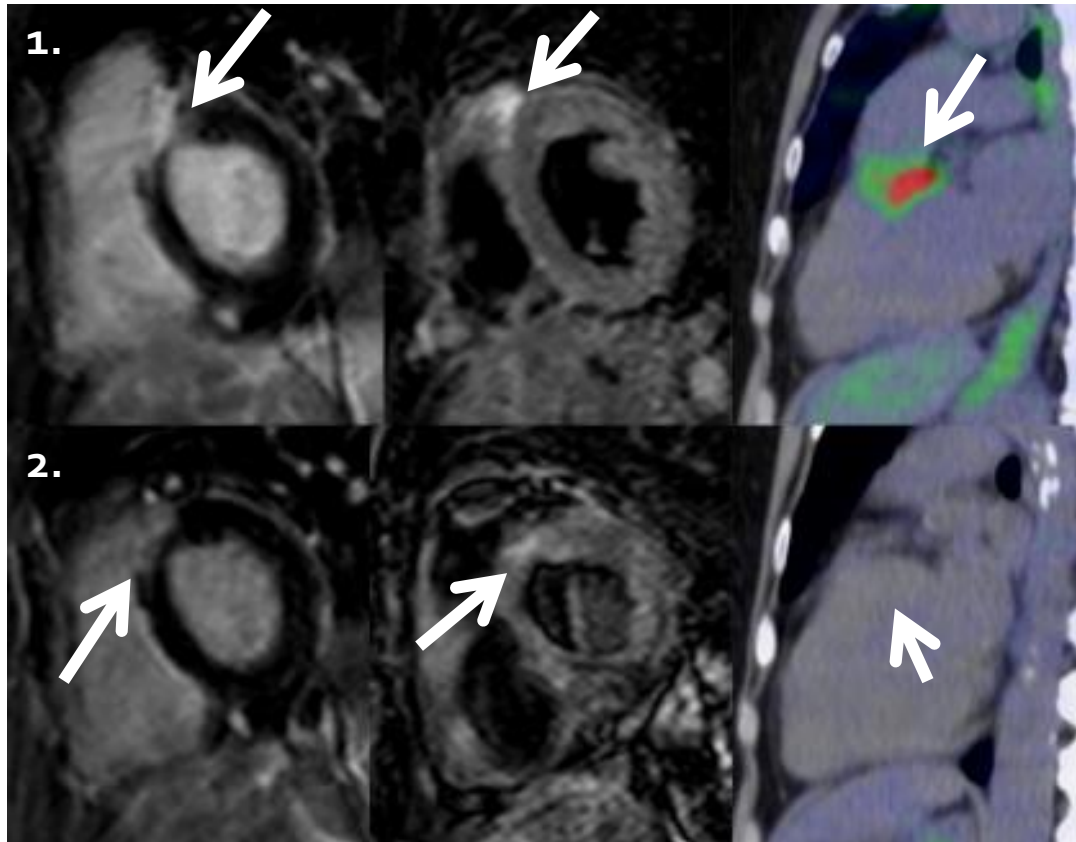
\*\* $p=0,48$  IRM baseline positive vs IRM baseline negative

- **Meilleure réponse en imagerie de la TEP vs IRM quand baseline positif**

\*\*\* $p<0.001$  Réponse sous traitement de l'imagerie entre TEP baseline positive vs IRM baseline positive

# Baseline et suivi sous corticothérapie :

H. 66 ans, suspicion initiale de SC sur DTA et discrètes anomalies électriques non expliquées, ECA 154, et ETT normale (FeVG = 60%) :



*Avant traitement :*  
**IRM + et TEP +**

*Contrôle à 4 mois  
de corticothérapie*

**TEP(-) et ↘ IRM**  
Baisse des symptômes  
extra cardiaques et de  
l'ECA

# Conclusions

- **TEP = Marqueur de l'activité inflammatoire**
  - Fréquence anomalies clinique / paraclinique  $\nearrow$  si TEP (+)
- **Bonne concordance spatiale (k=0,79)** avec les anomalies en IRM
  - Intérêt de réaliser une TEP en seconde intention si IRM positive ?
- **Tendance à une meilleure réponse clinique si TEP (+)**
  - Intérêt d'un suivi par TEP des patients sous traitement ?



Merci de votre attention



# Valeur de la TEP-FDG et de l'IRM cardiaque dans le diagnostic et le suivi thérapeutique de la sarcoïdose cardiaque

B. Sgard (1), S. Djelbani (1), J. Tordjmann (1), G. Pop (1), H. Nunes (2), D. Valeyre (2), M. Soussan (1)

Brian SGARD, 7<sup>ème</sup> semestre de Médecine nucléaire

(1) Service de Médecine Nucléaire (2) Service de Pneumologie

Université Paris 13, hôpital Avicenne, Bobigny 93000

*Directeur de thèse : Michaël Soussan*

# TEP-FDG dans la Sarcoïdose :

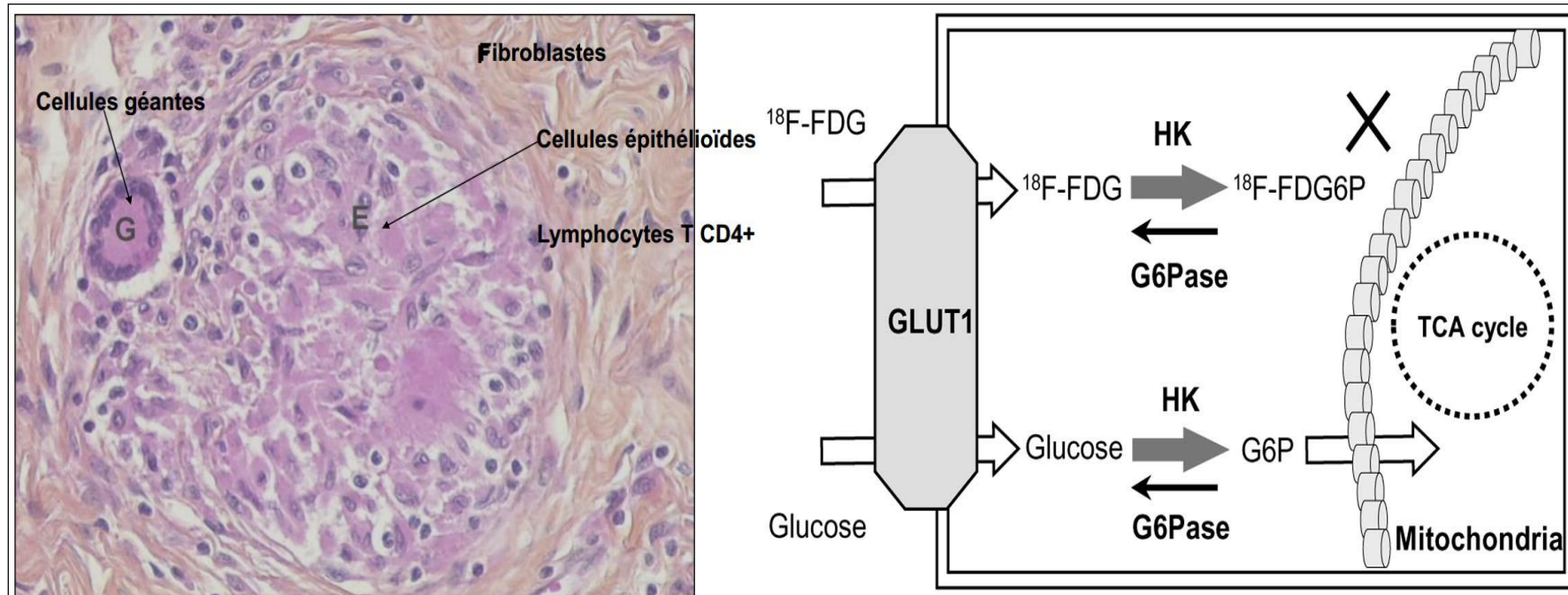
## *Indications* (2-3)

- Identifier les cibles actives à biopsier pour le diagnostic
- Evaluer l'activité inflammatoire résiduelle de la fibrose pulmonaire stade 4
- Persistance de symptômes sans étiologie identifié
- **Suspicion d'atteinte inflammatoire active myocardique**

Méta analyse (7 études 164 patients) :Se 89%, Sp 78%

2. *Youssef et al., The use of 18-FDG-PET in the diagnosis of cardiac sarcoidosis, JNM, 2012*
3. *Nounes H., Soussan M., Cardiac sarcoisosis , Respir Crit Care Semin Med, Aug 2010.*

# Granulome histologie :



➔ Fixation généralement intense (SUV max 2-20)

# Protocole :

- Séquences en IRM 1,5T:
  - T2 écho de spin (STIR) et Ciné MR
  - Séquence tardives (PSIR) 10 min après l'injection de 0,2mmol/kg de Gadolinium
- TEP FDG 1h après injection de 3,5MBq/kg et après régime HFLC bien suivie :
  - Repas riche en lipide et pauvre en glucide 12h et 4h avant l'injection.

# Suivi sous traitements \*: (n=27) IRM+/TEP+ vs IRM+/TEP-

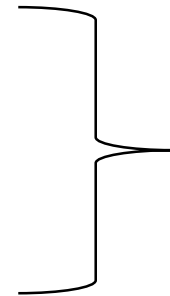
		IRM+/TEP+ (n=9)	IRM+/TEP- (n=18)
		Régression des anomalies	
Contrôles	Rehaussement tardif sur l'IRM	33%	22%
	Fixation TEP-FDG	100%	-
	Baisse de l'ECA moyen	66%	11%

\*27 patients sous corticothérapie dont 5 associés à un immunosuppresseur avec un delai moyen entre les 2 IRM de 17 mois.

# Synthese Résultats :

- TEP = Marqueurs de **l'activité inflammatoire des lésions cardiaques** de Sarcoidose :

- Symptômes cardiaques
- Anomalies ECG
- ECA moyen
- Fixation extracardiaques

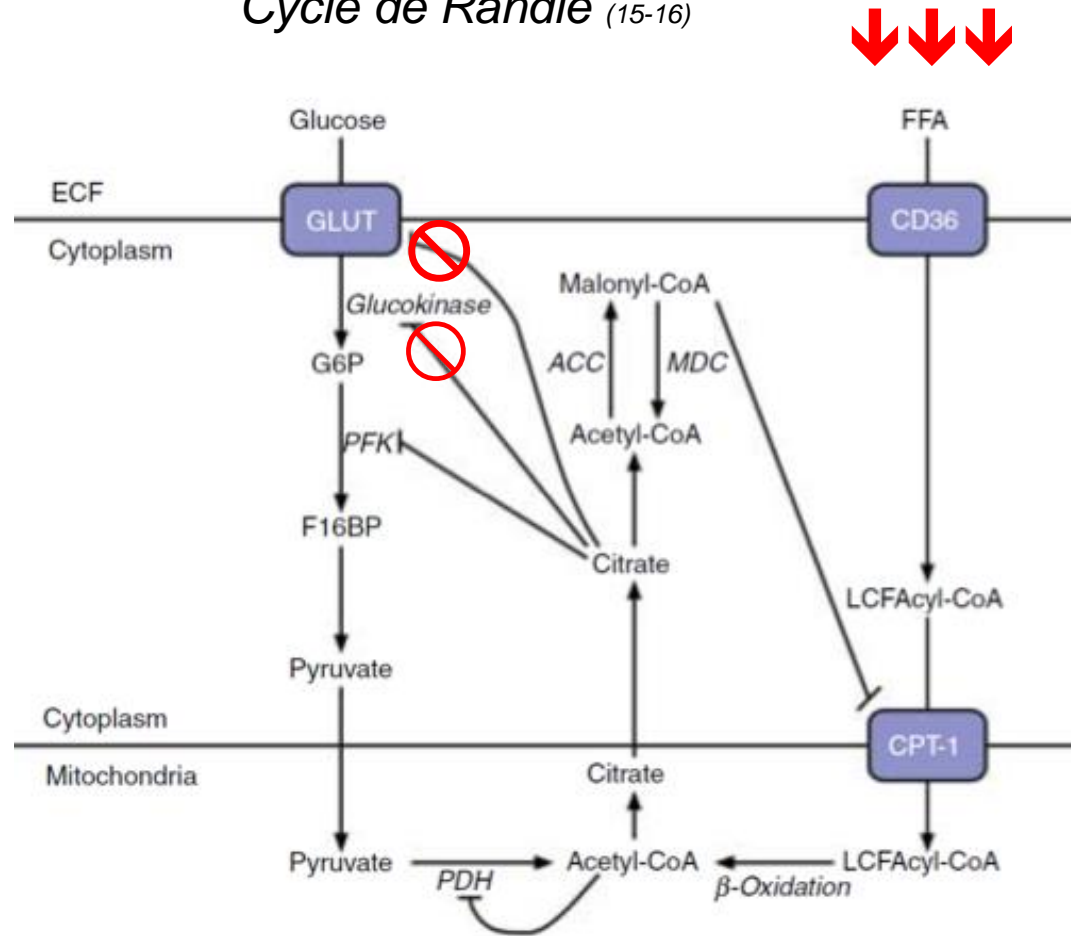


**Plus importante quand  
TEP initiale est positive**

- Quand l'IRM est + la **TEP est prédictif de** :
  - **Stabilité des lésions IRM et des anomalies ECG** si TEP initiale –
  - **Diminution des pattern TEP, des symptômes cardiaques** et de l'ECA moyen quand TEP initiale +

# Régime HFLC 12h et 4h avant injection

## Cycle de Randle (15-16)



1. Excès de lipides et absence de glucides
2. Inhibition du métabolisme glucidique par excès d'Acétyl-CoA et de Citrate
3. Suppression théorique de la fixation physiologique de FDG





# Perspective :

## *Intérêts de la TEP MODIF*

- **Peu d'études pronostic** dans la littérature (9)
- Inclusion de la TEP-TDM dans les critères diagnostiques
- **Intérêt de la machine hybride TEP-IRM** dans les suspicions de sarcoïdose cardiaque et leurs suivie sous traitement.

9. Blankstein et al., Use of Positron Emission Tomography in Cardiac Sarcoidosis, JACC 2014

# Sarcoïdose cardiaque : *problématique*

- **IRM sensible** (8-9) mais la distinction est difficile entre l'inflammation et la fibrose

8. Patel Circulation 2009, 81 patients

9. Yousef, JNM 2012 ; méta-analyse de 7 études avec 164 patients

- **TEP-FDG** montre l'infiltrat granulomateux mais **ne montre théoriquement pas les lésions purement fibreuse.**

- **Peu d'études comparatives** sur la valeur combinée de l'IRM et de la TEP-FDG (10-14).

10. Hiroshi Ohira, EJNM 2008 : 21 patients sans régime riche en lipide

11. Tezuka et al, Journal of Cardiac Failure, 2015

12. Orii et al, Heart Rhythm, 2015

13. Ohira et al, Eur J Nucl Med Mol Imaging, 2016

14. Bravo et al, International Journal of Cardiology, 2017

**Critères modifiés de 2006 du ministère Japonais de la Santé et Social (JMHW) (1)**

**2 façons de poser le diagnostic de SC :**

1. Diagnostic histologique : Granulome épithéliode et giganto cellulaire sur biopsie endomyocardique
- ou
1. Diagnostic clinique :
  - a. Atteinte extra cardiaque de sarcoïdose prouvée histologiquement
  - et
  - a. Les critères suivant :  $\geq 2$  sur 4 critères majeurs ou  $\geq 1$  critère majeur et  $\geq 2$  sur 5 critères mineurs

**Critères majeurs:**

- a. BAV de haut grade
- b. Epaissement basal du septum inter ventriculaire
- c. Un hypermétabolisme cardiaque suspect (substitué à la scintigraphie au Gallium 67)
- d. Une diminution de la Fonction d'Ejection Ventriculaire Gauche (FeVG)  $< 50\%$

**Critères mineurs :**

- a. Anomalie électrocardiographique : arythmie ventriculaire, bloc de branche droit (BBD) complet, déviation axiales ou ondes Q anormales.
- b. Anomalie électrocardiographique : arythmie ventriculaire, bloc de branche droit (BBD) complet, déviation axiales ou ondes Q anormales.
- c. Anomalie échocardiographies : anomalie pariétal cinétique ou morphologique (anévrisme ou épaissement anormale)
- d. Défaut de perfusion myocardique en scintigraphie au  $^{201}\text{Tl}$  ou au  $^{99\text{m}}\text{Tc}$
- e. Prise de contraste myocardique après injection de Gadolinium en IRM cardiaque.
- f. Biopsie endomyocardique : fibrose interstitielle ou infiltration monocytaire modérée.

1. Hiraga H et al. Guideline for the diagnosis of cardiac sarcoidosis: study report on diffuse pulmonary disease [in Japanese]. Tokyo, Japan: Japanese Ministry of Health and Welfare 1993:23–24.

**Diagnostic de la SC : Recommandation à partir d'un consensus d'expert de la société de rythmologie cardiaque (2014) (2)**

**2 façons de poser le diagnostic de SC :**

1. Diagnostic histologique : Granulome épithéliode et giganto cellulaire sur biopsie endomyocardique
2. Diagnostic clinique avec un diagnostic probable\* de SC si :
  - a. Atteinte extra-cardiaque prouvée histologiquement de sarcoïdose
  - et
  - b.  $\geq 1$  des critères suivants :
    - Réponse thérapeutique au corticoïde et/ou immunosuppresseur d'une cardiomyopathie ou d'un bloc atrio-ventriculaire
    - Baisse non expliquée de la FeVG ( $< 40\%$ ) Unexplained reduced LVEF ( $< 40\%$ )
    - TV soutenue non expliquée
    - BAV II Mobitz type II ou BAV III
    - Fixation focale du FDG en TEP (avec un pattern compatible avec une atteinte de SC)
    - Prise de contraste tardive après injection de Gadolinium sur l'IRM cardiaque (avec un pattern compatible avec une SC)
    - Scintigraphie au gallium-67 positive (avec un pattern compatible avec une SC)
  - et
  - c. Autres causes possibles exclues

2. Birnie DH et al. HRS expert consensus statement on the diagnosis and management of arrhythmias associated with cardiac sarcoidosis. Heart Rhythm. juill 2014;11(7):1305-23.